

阴影云纹法在颅骨形态研究中的应用*

陆庆五 张振标

(中国科学院古脊椎动物与古人类研究所, 北京 100044)

金观昌 ✓

(清华大学工程力学系, 北京 100084)

Q983.3

关键词 阴影云纹法; 颅骨形态 颅骨测量;

内 容 提 要

本文旨在介绍一种三维测量方法——“阴影云纹法”，它不仅能对测试标本作三维量度，而且能作客观的立体描述。本文还将阐述不同性别、年龄颅骨云纹图中某些云纹图构型的解剖学含义。

人类学的传统测量法是量度人体或骨骼表面两点间的直线距离或弧线长度，这样的数据只具“一维性”。原来就具有三维构造的人体或人骨，被测得的却是一维性的数值。人类学家对此很不满意，甚至怀疑这样的数据能否真正体现人体或人骨的某些特征(Benfer, 1975; Howells, 1957)。为此，人们不断地寻找理想的三维测量方法。本世纪五、六十年代有人用绘制航测地图的方法进行人体测量，这种方法称之为“立体照相法”(Stereophotography)，由于它设备复杂、昂贵，未能被推广(金沢英作, 1980)。直到本世纪 70 年代，人们根据“阴影云纹法”(Shadow Moire Method)原理，提出了如何摄取大型物体云纹图的办法，并试制成适用于量度人体表面形状的阴影云纹测量仪(Takasaki, 1970, 1973; Meadows *et al.*, 1970)。这种三维测量法迅猛地被应用于医学和生物学的形态测量，成为一种划时代的技法(尾崎公, 1983)。

收稿日期: 1992-8-20

* 本文为“中国科学院古生物与古人类学科基础研究特别支持费”资助的项目。

一、研究方法的概述

如何解释等高线图象是云纹测量法问世以来的重要课题。此课题包括两大方面：一是利用云纹图象提供的三维坐标值对测试物表面进行各种数量分析；二是根据直观判断等高线的不同型式，对测试物外形进行某种意义的分类(金、英作，1980)。

本文对上述“第一方面的课题”仅作最基本的介绍，即介绍如何计算云纹图上任意云纹所代表的高度值。这个高度值的求得是对云纹图象进行各种数量分析的基础。为了测定这个高度值，在测试物上必须确定一个参照点，即基准点。此基准点一般设在测试物表面的最突点，与云纹仪的栅版平面相接触，从图象上看，它位于环形云纹组的中央。照射在物体表面的云纹线与基准点的垂距越大，则此云纹代表的高度值越大。此外由于栅版(图 1 中的 G 为栅版，它由一组相互平行和等间距的不透光的直线状“栅线”组成)节距的等间距性，也导致由它投影在物体表面上的这些云纹平面的等间距性。这样就很容易求得任意云纹的高度值。为此，必须对云纹图上的云纹逐条地确定序数，也就是云纹的级数。如将基准点的云纹级数定为“零级”的话，则环形云纹组的最内环，(下文简称“内环”)为 1 级，依次向外，分别为 2 级、3 级……。设定 n 为云纹的级数；第 n 级云纹的高度值为 h_n ；栅版节距为 P ；点光源与观察系统的光轴间的夹角为 α 。这些变量(参阅图 1)间的关系式为：

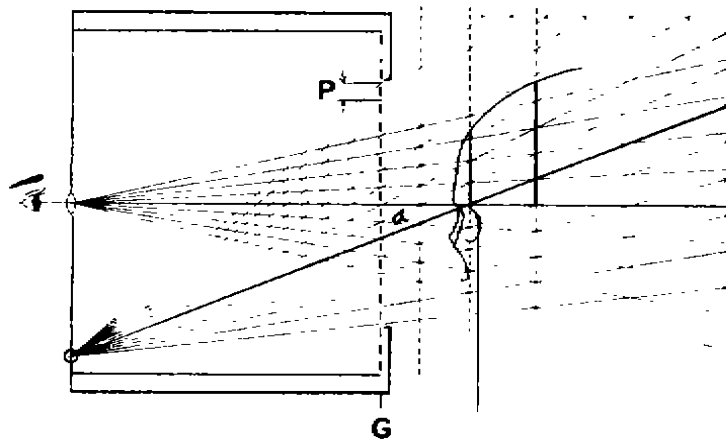


图 1 云纹图的光路图解(小野寺哲, 1984)

Schematic representation of the principal of moiré topography(Satoru Onodera, 1984)

$$h_n = \frac{np}{\tan\alpha}$$

如果已知栅版的节距; 并且固定光源和观察系统的位置, 即 $\tan\alpha$ 值可算出。将这些值代入上述公式, 就可算出云纹图上任意一条云纹的高度值。本文选用栅版的节距 $P = 1.25\text{mm}$ (8 线 / cm, 即每厘米有 8 条栅线); $\tan\alpha = 0.30$, 下文提到的诸 h_n 值都由此公式和这些参数算出的。

本文主要着重对上述“第二方面课题”的研究, 对不同性别、年龄颅骨正、侧面云纹图的基本构型给予确切的解剖学解释。

二、 颅骨云纹图象的解剖学分析

本文所用材料为现代中国人颅骨 11 具, 它们来自中国科学院古脊椎动物与古人类研究所标本馆, 其中男女的各 5 具、幼年的 1 具。测试标本时将颅骨置于 FH 平面。颅骨正面云纹图的“基准点”理应设在颅骨的最前点, 即“鼻尖点”(rhi)上。但是被收藏标本的 rhi 点骨组织常被破损, 所以我们将此基准点改设在“眉间点”(g), 这里要说明的是颅骨正面云纹图中所谓的“高度”值, 其解剖学含义实为“前后”距离值。为了叙述方便, 本文讨论这些数值时仍以“高、低”论述之。此外, 颅骨侧面云纹图的“基准点”设在“颅侧点”(eu)。

颅骨正、侧面云纹图的中心位置都有一圈“内环”云纹, 以它为核心, 向外扩展出层层云纹、覆盖整个颅骨的正、侧面。“内环”对分析颅骨云纹的解剖学含义十分重要。本文分析的颅骨正面云纹图主要着眼于额、鼻部的“内环”及其外围云纹, 因为该部位形态的性别、年龄差异较大。

颅骨正面云纹图的“内环”形象可分两大类型, 即开放型和封闭型。开放型“内环”中常见的构型为“倒三角烧瓶形”, 它在女性和幼年颅骨中出现得较多(见图版 I, NO.C / 0.268 和 NO.C / 0.270)。封闭型“内环”中常见的构型为“倒梯形”, 它在男性颅骨中出现得较多(见图 2, NO.C / 0.159 和图 3, NO.C / 0.208)。

在仔细观察额·鼻部云纹图时, 我们发现指示“眉弓”和“眉间隆凸”高度的那组云纹, 可与其他的云纹相区分。为此我们把前者称之为“眉弓·眉间隆凸云纹系统”, 它由“内环”及其“有关的外围云纹”组成。这里所谓的“有关的外围云纹”是指“内环”外围、并紧挨“内环”、与“内环”中某段的走向相一致的诸云纹线(图 2、3 中的粗线段以示组成“眉弓·眉间隆凸云纹系统”的云纹)。这些云纹线与“内环”有着颅骨结构上的内在联系。例如, 见图 2, NO.C / 0.159 的倒梯形“内环”的外围有多层“童子军帽”状的云纹线, 在这些军帽状云纹中, 与构成眉弓·眉间隆凸云纹系统

“有关的外围云纹”分布在“帽沿”部，即左“帽沿”靠内侧的 2 段和右“帽沿”靠内侧的 3 段。它们各自与同侧的、有相同走向的、倒梯形“内环”的上底角段迭加、毗连成左右眉弓的轮廓，以及包括眉间隆凸的有关云纹在内，构成一个“眉弓·眉间隆凸云纹系统”。这里还要说明的是：不同颅骨的眉弓和前额面的形状不一样，则它们的“眉弓·眉间隆凸云纹系统”中“内环”与“有关的外围云纹”发生联系的位置并不相同。如标本 NO.C/ 0.111(见图版 I)的这种联系，不象 NO.C/ 0.159 那样发生在“内环”的上外角，而是发生在“内环”的下缘。显然，“眉弓·眉间隆凸云纹系统”也包括“内环”中央的黑影。“黑影”是眉弓最前面部分骨面的轮廓，它也属于“云纹”的范畴，只是不成线条状，而呈片状。它与“内环”间的云纹级差为 1 级。

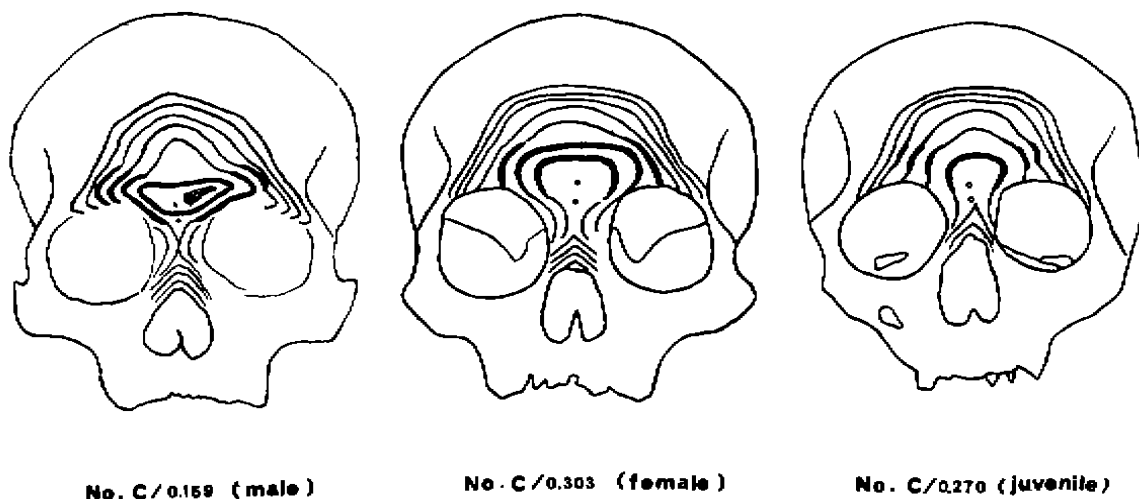


图 2 额鼻部阴影云纹图

The moiré photographs at the frontal-nasal region

此外，这眉弓·眉间隆凸云纹系统还可定量地显示左右眉弓和眉间隆凸各部位的高度。例如，NO.C/ 0.159 标本正面云纹图的黑影与“内环”间的云纹级差为一级。根据此标本的黑影、“内环”及“有关的外围云纹”的云纹序数或云纹级数，使用上述的公式和参数，可计算出如下数据：左右两侧眉弓的全程高差，都为 $3 \times 1.25 + 0.30 = 12.5\text{mm}$ ；“内环”上缘无“有关的外围云纹”，表明眉间隆凸部的云纹级数为 1 级，其高度为 $1 \times 1.25 + 0.30 = 4.2\text{mm}$ 。

在眉弓·眉间隆凸云纹系统外侧的诸云纹，它们的眶缘段顶端都呈现出程度不同的“钩状弯曲”，这种弯曲可指示“眶上缘骨壁”的厚度。假如某段云纹眶缘端的钩状弯曲较甚，则该段云纹所在的眶上缘的骨壁较厚(见图 2, NO.C/ 0.159)，反

之, 则该段云纹所在的眶上缘的骨壁较薄(见图 2, NO.C/ 0.270)。

颅骨正面云纹图的“内环”封闭与否可指示眉间点(g)与鼻根点(n)的位置关系。“内环”为封闭型者: 这是由于此类标本的眉弓和眉间隆凸的前部骨面高于鼻根点的骨面, 以致在其前部骨面上形成封闭的“内环”云纹。封闭型“内环”的上缘常有下凹(见图 3, NO.C/ 0.208 和图 2, NO.C/ 0.159)。它们的 g 点被围在“内环”中央(见图版 I, NO.C/ 0.159), 或紧挨于“内环”(见图版 I, NO.C/ 0.111)。而其 n 点落在“内环”的下方或“内环”的下缘。这样的图象表明这两点之间存在明显的云纹级差, 根据此级差可算出这两点间的高差。它们的 n 点的骨面略有凹陷(见图 3, NO.C/ 0.208)或凹陷显著(见图版 I, NO.C/ 0.99 和 NO.C/ 0.159)。“内环”为开放型者: 这是由于此类标本的眉间隆凸的前部骨面并非高出鼻根点的骨面。在这类标本的云纹图中, 由额鳞向上颌·鼻骨部的移行面上不存在横向的云纹线; 仅在鼻梁两侧存在向下移行的云纹线, 其中的近中位云纹形成开口向下的“内环”图形, 即所谓开放型的“内环”。所以此型“内环”中的 g 点和 n 点被环抱在“内环”中央(见图版 I, NO.C/ 0.268 和 NO.C/ 0.270), 共处于同级云纹面内, 该两点的云纹高度几无差别。即它们 n 点的骨面无凹陷(见图版 I, NO.C/ 0.270)或 n 点处于发生云纹高度级差的过渡面上(见图版 I, NO.C/ 0.268)。颅骨正面云纹图的“内环”及其外围云纹, 向上颌·鼻部骨面移行云纹的多少, 可指示其鼻梁的高度和宽度。具体地说: 假如由额鳞向上颌·鼻部移行的骨面上, 分布的云纹较多(见图 3, NO.C/ 0.205), 则表明其鼻梁较高(即鼻梁两侧面较陡峭); 反之, 在那里分布的云纹较少(见图 3, NO.C/ 0.208), 则其鼻梁较低(即鼻梁两侧面较平缓)。此外, 在由

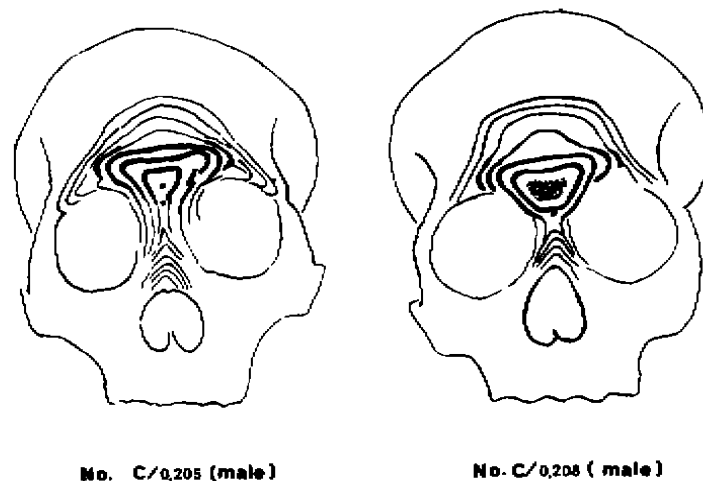


图 3 额鼻部阴影云纹图

The moiré photographs at the frontal-nasal region

额鳞向鼻梁两侧下行的云纹中，左右侧的近中位云纹的“间距”又可指示鼻梁的宽窄程度。即这个“间距”大者，其鼻梁较宽(见图 3, NO.C/ 0.208); 反之，则鼻梁较窄(见图 3, NO.C/ 0.205)。

前额面上部云纹的密度及走向可指示前额面的陡度和形态。该部位云纹的密度较小者，表明其前额面较陡峭，这种性状在女性颅骨中较多(见图 2, NO.C/ 0.303); 反之，则其前额面坡度较平缓，男性颅骨中这种性状较多。此外，如果前额面上部的云纹呈水平状走向，且其左右端向下弯曲的角度接近直角者(见图 2, NO.C/ 0.303 和图版 I, NO.C/ 0.111)，则这样的前额一般具有显著的额结节。这也是一种女性颅骨的特征。如前额上部的云纹呈“人”字形走向，则此种颅骨具有明显的矢状脊。这种情况在男性颅骨中出现得较多(见图版 I, NO.C/ 0.159)，但有时女性颅骨中也存在(见图版 I, NO.C/ 0.268)。如果这种人字形条纹的顶尖较锐，则其矢状脊较锐、较发达; 反之，则矢状脊较钝、较不显。

同样，我们在研究颅骨侧面云纹图象时，也首先分析其“内环”的形态，它能推测顶结节的显著程度。“内环”如呈大小头悬殊的“卵圆形”(小头指向后上方)，则表明此类颅骨的顶结节显著。一般说女性颅骨此种性状较显著(见图版 II, NO.C/ 0.99)。有时幼年标本中也有此情况(见图 4, NO.C/ 0.270)。假如这种悬殊不大(见图版 II, NO.C/ 0.261)，或“内环”呈椭圆形(见图版 II, NO.C/ 0.297)、或圆形(见图 4, NO.C/ 0.208)，则它们的顶结节就不显著。男性颅骨一般顶结节欠显(吴汝康等, 1984)。

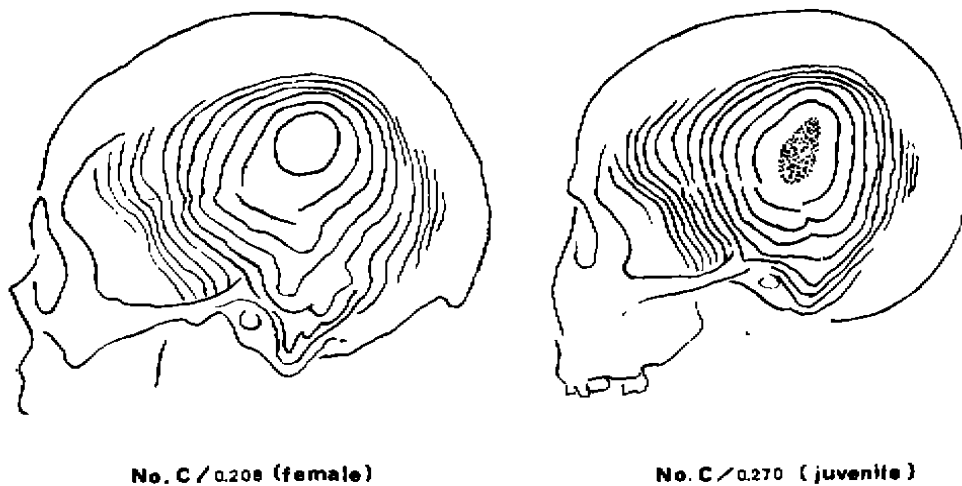


图 4 颅侧面阴影云纹图

The moiré photographs viewed from the left side

很显然, 颅骨侧面云纹图“内环”的纵横径交点为颅侧点(eu)之所在(邵象清, 1983); “内环”中央如有黑影, 则用同前的方法, 在黑影范围内定出 eu 点的位置。此外, 在整个颅侧面云纹组内, 一般还包含着两小组“袋状”云纹, 即“乳突上脊云纹组”和“乳突云纹组”, 显然它们分别分布在乳突上脊和乳突区, 它们由若干条走向接近的云纹, 组成各自的云纹系统。这两组云纹的界线有时也难以区分(见图版 II, NO.C/ 0.297)。这两组云纹“袋形”的深浅或宽窄程度的不同, 体现了这两个凸起的形态差异。如这两组云纹的“袋形”较深或窄, 且其云纹层数较多(见图 4, NO.C/ 0.208), 则此两凸起显得窄长和突度较大; 反之, 则其凸起显得宽广和突度较小(见图 4, NO.C/ 0.270)。假如“乳突上脊”和“乳突”的中央隆凸显著突出, 则此两组云纹的中央可能出现两个较小的封闭性“内环”(见图版 II, NO.C/ 0.321)。为了叙述方便, 按它们所处位置的上下, 分别简称为“上部小内环”和“下部小内环”。

最后我们将根据颧弓外侧面上分布的纵向云纹线段数, 推断颧弓的侧向突度。颧弓的外侧面的最突点显然是颧点(zy)。为了用云纹衡量颧弓的突度, 首先必须在颧弓外侧面设一个专用的“基准点”。我们假设“颧弓上缘”与“颧骨额蝶突后缘”之交点为此“基准点”。然后在这“基准点”与“颧点”(zy)之间计数颧弓外侧面上所布的纵向云纹线段, 以此数量的多寡来衡量颧弓的突度。这个线段数越大(见图版 II, NO.C/ 0.159 和 NO.C/ 0.321 都存在 4 段), 则其颧弓的侧突程度越大; 反之, 这个线段数越小(见图版 II, NO.C/ 0.99 只有 2 段), 则其颧弓的侧突程度越小。如同样使用上述的公式及参数, 则标本 NO.C/ 0.159 和 C/ 0.321 的颧弓外侧面突度可达 $4 \times 1.25 \div 0.30 = 16.67\text{mm}$ 。标本 NO.C/ 0.99 的颧弓外侧面突度可达 $2 \times 1.25 \div 0.30 = 8.33\text{mm}$ 。

三、结 论

根据上述识别云纹图象的规律, 我们对本文所测试的 11 件标本的正、侧面云纹图作了全面分析, 归纳出如下结论:

1. 颅骨正面云纹图“内环”的构型

女性和幼年颅骨正面云纹图“内环”的基本构型为“倒三角烧瓶形”, 属开放型。其“内环”中央的眉间点(g)和鼻根点(n)共处于同级云纹面, n 点骨面无凹陷。表明眉弓和眉间隆凸的突度较小, 发育较差。

男性颅骨正面云纹图“内环”的基本构型为“倒梯形”, 属封闭型。它们的 g 点被围在“内环”中, 而其 n 点落在“内环”外。n 点骨面略有凹陷或凹陷显著。

2. 眶上缘钩状云纹

男性颅骨正面云纹图中, 在“眉弓·眉间隆凸云纹系统”外侧的、眶上缘处云纹

的钩状弯曲较甚，表明其眶上缘骨壁较厚。而女性和幼年颅骨，这种钩状弯曲较弱，表明其眶上缘骨壁较薄。

3. 前额面上部云纹的密度与走向

颅骨前额面上部的云纹呈“π”形走向，并且其水平段密度较小、左右两端向下弯曲近直角状。这样的云纹构型表明其前额面较陡峭，以及额结节显著。此构型在女性颅骨中颇为典型。

颅骨前额面上部的云纹如呈“人”字形走向，则此颅骨的矢状脊较显著。这种云纹构型在男性颅骨中显得较明显，但女性颅骨中也时有出现。

4. 颅骨侧面云纹图

颅骨侧面云纹图的“内环”如呈大小头悬殊的“卵圆形”，表明此颅骨存在显著的顶结节。这种性状在女性和幼年颅骨中存在较多。如果此卵圆形的大小头悬殊不大；或此“内环”呈椭圆形或近圆形的话，则表明这类颅骨的顶结节不显著。此种情况男性颅骨中存在较多。

综上所述，颅骨云纹图不仅提供了骨面任意点的三维坐标值。并且不同性别、年龄颅骨某些部位的云纹图之间确实存在明晰可辨的差别，形象地揭示了骨面细微的形态差异。只要严格按规范放置标本和采用相同的云纹仪参数，不同测试者都可取得相同的云纹图象。云纹测量法是一种高效率的、非接触性的测量法，特别适用于活体普查，也适用于测试大量难以搬运的标本。云纹测量法确实为人体测量学开辟了广阔的天地。

本文插图由刘增同志清绘，在此致谢。

参 考 文 献

- 邵象清, 1983. 北京猿人头盖骨最大宽位置与高度测量的比较研究. 人类学学报, 2(2):116—123.
- 吴汝康, 吴新智, 张振标, 1984. 人体测量方法. 科学出版社.
- 小野寺哲, 1984. ヒト前頭洞の形態計測及び脳頭蓋との相關分析. 札幌医誌, 53(2):97—126.
- 金沢英作, 1980. 頭蓋骨計測点 3 次元座標値の主成分分析. 人类学雑誌, 88(3):209—228.
- 尾崎公, 1983. 《モアレ骨格アトラス》書評. モアレ研究会年報 1983, NO. 1:10.
- Benfer, R. A., 1975. Morphometric analysis of cartesian coordinates of the human skull. *Am. J. Phys. Anthropol.*, 42(3):371—382.
- Howells, W. W., 1957. The cranial vault: factors of size and shape. *Am. J. Phys. Anthropol.*, 15(1):19—48.
- Meadows, D. M., W. O. Johnson and J. B. Allen, 1970. Generation of surface contours by moire patterns. *Appl. Opt.*, 9(4):942—947.
- Takasaki, H., 1970. Moire topography. *Appl. Opt.*, 9(6):1467—1472.
- Takasaki, H., 1973. Moire topography. *Appl. Opt.*, 12(4):845—850.

THE APPLICATION OF SHADOW MOIRE METHOD TO THE RESEARCH ON THE FORM OF SKULL

Lu Qingwu Zhang Zhenbiao

(*Institute of Vertebrate Paleontology and Paleoanthropology, Academia Sinica, Beijing 100044*)

Jin Guanchang

(*Department of Engineering Mechanics, Tsinghua University, Beijing 100084*)

Key words Shadow moire method; Skull research

Abstract

In this article we inducted some structural types of moire topographies of skulls and their anatomic implications with different sexes and ages.

1. In the female and juvenile, the innermost ring of the moire fringes at the frontal-nasal region(abbreviated to "inner ring" in the following)is "reverse triangular flask" in shape, and belongs to the "open type". Their glabella(g)and nasion(n)lie in same contour plane. The bony surface of the nasion(n)is not concave.

In the male, the "inner ring" classified in the "close-type" is "reverse ladder-shaped". Its glabella(g)is closed within the "inner ring", but its nasion(n)is outside of the "inner ring". So that, there is a concavity at the bony surface of the nasion.

2. In the female, the superior moire fringes on the frontal usually present in the shape of the Greek letter " π ", and the density is thin. It shows that its surface of frontal is steep and the frontal tubercles are pronounced.

In the male, the superior moire fringe on the frontal usually present in the shape of reverse letter "V", and its density is thick. It shows that its frontal surface is a little slope and the saggital crest develops well.

3. In the female and juvenile, the "inner ring" of moire topographies of the

skulls viewed from lateral usually is oval in shape, which has marked different size at both ends. It shows that their parietal tubercles are evident. In the male skull viewed from lateral, its "inner ring" usually is elliptical in shape. It indicates that its parietal tubercles are not evident.

4. In order to use the shadow moire method to measure the lateral projecting degree of the zygomatic arch, we must establish a "basic point", which is intersected by the superior margin of the zygomatic arch and the posterior margin of the frontosphenoidal process of zygomatic bone. On the lateral surface of the zygomatic arch, and between the "basic point" and zygion(zy), the number of longitudinal moire fringes are counted. The projecting degree of the zygomatic arch varies directly as the number of such moire fringes. For example, there are 4 such fringes on the zygomatic arch of the male specimen, and 2 such fringes on that of the female specimen. It indicates that the zygomatic arch of male projects more laterally than that of female.